

**T.C.
MİLLÎ EĞİTİM BAKANLIĞI**

HASTA VE YAŞLI HİZMETLERİ

**İNSAN ANATOMİSİNE İLİŞKİN TIBBİ
TERİMLER**

Ankara, 2015

- Bu modül, mesleki ve teknik eğitim okul/kurumlarında uygulanan Çerçeve Öğretim Programlarında yer alan yeterlikleri kazandırmaya yönelik olarak öğrencilere rehberlik etmek amacıyla hazırlanmış bireysel öğrenme materyalidir.
- Millî Eğitim Bakanlığınca ücretsiz olarak verilmiştir.
- **PARA İLE SATILMAZ.**

İÇİNDEKİLER

AÇIKLAMALAR	iii
GİRİŞ	1
ÖĞRENME FAALİYETİ-1	3
1. KÖKLER.....	3
1.1. Tıbbi Terimleri Meydana Getiren Öğelerle İlgili Tarihçe	3
1.2. Kök	3
1.3. Terimlerin Temel Yapıları	5
1.4. Terimlerin Tekil ve Çoğul Durumları	7
1.5. Tıbbi Terimlerde Ünsüzlerin Okunuşu	8
UYGULAMA FAALİYETİ.....	10
ÖLÇME VE DEĞERLENDİRME.....	11
ÖĞRENME FAALİYETİ-2	12
2. ÖN EKLER	12
2.1. Konum Yer ve Miktar Bildiren Ön Ekler.....	12
2.2. Durum ve Eylem Anlatan Ön Ekler	13
2.3. Olumsuzluk Bildiren Ön Ekler.....	15
2.4. Son Ekler	15
2.4.1. Hastalık Tanımlayan Son Ekler.....	16
2.4.2. Uygulamayla İlgili Son Ekler.....	17
UYGULAMA FAALİYETİ.....	19
ÖLÇME VE DEĞERLENDİRME.....	20
ÖĞRENME FAALİYETİ-3	21
3. İNSAN YAPISINA İLİŞKİN TIBBİ TERİMLER	21
3.1. İnsan Yapısına İlişkin Temel Tanım ve Terimler.....	21
3.1.1. Anatomi Tanımı	21
3.1.2. Fizyoloji Tanımı	21
3.1.3. Anatominin Genel Bölümleri	21
3.1.4. Sistemler ve Sistem Organları.....	22
3.2. Anatomik Kavram ve Terimleri	23
3.2.1. Anatomik Duruş	23
3.2.2. Anatomik Yön Terimleri.....	24
3.2.3. Anatomik Düzlemler ve Eksenler	25
3.2.4. Anatomik Bölgeler	26
3.2.5. Anatomik Boşluklar (Cavites Anatomy-Kavites Anatomi)	29
3.2.6. Hücre: Cell (Sel).....	29
3.2.7. Doku	30
3.2.8. Organ	31
3.2.9. Zar	31
3.3. Anatomideki Kısaltmalar	31
3.3.1. İsim Kısaltmaları	31
3.3.2. Bölgeler ile İlgili Kısaltmalar.....	32

3.3.3. Sıfat Kısaltmaları.....	32
3.4. İnsan Yapısına İlişkin Ortak Tıbbi Terimler	33
3.5. İnsan Yapısına İlişkin Ortak Tanı Yöntemleri	36
UYGULAMA FAALİYETİ.....	37
ÖLÇME VE DEĞERLENDİRME.....	39
MODÜL DEĞERLENDİRME	40
CEVAP ANAHTARLARI.....	43
KAYNAKÇA	45

AÇIKLAMALAR

ALAN	Hasta ve Yaşlı Hizmetleri
DAL/MESLEK	Yaşlı Bakım
MODÜLÜN ADI	İnsan Anatomisine İlişkin Tıbbi Terimler
MODÜLÜN SÜRESİ	40/10
MODÜLÜN AMACI	Tıbbi terimlere ait kökler, ön ekleri, son ekleri, insan anatomisine ilişkin temel tanımları ve kısaltmaları ile ilgili bilgi ve becerileri kazandırmaktır.
MODÜLÜN ÖĞRENME KAZANIMLARI	<ol style="list-style-type: none">1. Tıbbi terimlerde kökleri, tekil ve çoğul terimleri kullanabileceksiniz.2. Tıbbi terimlerde konum, yer, miktar eylem ve olumsuzluk bildiren ön ekleri kullanabileceksiniz.3. İnsan anatomisine ilişkin temel tanımları, ortak tanı yöntemlerini ve kısaltmaları kullanabileceksiniz.
EĞİTİM ÖĞRETİM ORTAMLARI VE DONANIMLARI	Ortam: Teknik oda Donanım: Projeksiyon, insan anatomi maketleri, akıllı tahta, ders modülü, anatomik afiş ve resim.
EĞİTİM ÖĞRETİM ORTAMLARI VE DONANIMLARI	Donanım: Projeksiyon cihazı, yazı tahtası, anatomik afiş ve maketler, kasetçalar vb. Ortam: Sınıf ortamı, anatomi laboratuvarı,
ÖLÇME VE DEĞERLENDİRME	Modül içinde yer alan her öğrenme faaliyetinden sonra verilen ölçme araçları ile kendinizi değerlendireceksiniz.

GİRİŞ

Sevgili Öğrenci,

Tıp terminolojisi, bakım elemanları kullandıkları ortak terimleri içeren bir daldır. Bu ortak dil sağlık çalışanlarının etkili iletişim kurmalarını sağladığı gibi doğru kullanıldığında, hasta ve sağlık ekibine büyük kolaylık ve yarar sağlayarak verimi artıracaktır. Doğru kullanılmadığı, hatta yanlış kullanıldığında ise telafisi mümkün olmayan sorunlara yol açarak maddi kayıplar, zaman kaybı ve emek kaybına neden olacaktır.

Terminoloji bilgisi bakım elemanları için güçlü bir donanımdır. Tıbbi terim bilgisi sayesinde kendinize olan güveniniz artacaktır.

Bu modül ile tıbbi terimleri meydana getiren ögeler (kök, ön ek, son ek), ögelerin anlamları, insan anatomisine ilişkin tıbbi terimlerin telaffuzları ve yazılışlarına ilişkin bilgi ve becerileri kazanacaksınız. Edineceğiniz bu beceriler size diğer modülleri kavramada kolaylık sağlayacaktır.

ÖĞRENME FAALİYETİ-1

ÖĞRENME KAZANIMI

Bu faaliyette, tıbbi terimlere ait kökleri, ön ekleri ve çoğul terimleri kullanabileceksiniz.

ARAŞTIRMA

- Anatomi ve Fizyoloji bilgilerinizden yararlanarak tıbbi terimleri araştırınız ve öğretmeninize rapor hâlinde sununuz.

1. KÖKLER

Bütün tıbbi terimler en az bir kökten oluşmuştur. Kökler alacağı eklerle farklı anlamlar kazanmaktadır. Tıbbi terimlerin köklerini ve eklerini ayırt etmek, terminolojinin daha kolay öğrenilmesini sağlar.

1.1. Tıbbi Terimleri Meydana Getiren Öğelerle İlgili Tarihçe

Tıbbi anatomik terimlerle ilgili ilk düzenlemeler 1895 yılında Basel’de (İsviçre) uluslararası düzeyde yapılan bilimsel toplantılarla belirlenmiştir. Basel Nomina Anatomica (BNA) olarak adlandırılan bu toplantılarda anatomi terimlerinde sadeleştirmeye gidilmiş, 30 000’i aşkın terim Latince temel alınarak 4.500 dolayına indirilmiştir.

Anatomik terimler; vücudun bölümlerinin tanımlanmasını sağlayan, kesin anlamlı sözcüklerdir. Anatomik terimlerin Latince terminolojideki karşılığını ezberlemek yerine, ne anlama geldiğinin bilinmesi daha kolay öğrenilmesini sağlamaktadır. Bu yöntemle öğrenildiğinde daha kalıcı olacaktır.

Tıbbi terimlerin anlamının değiştirilmesini ön ekler; gramer yapılarının değiştirilmesini de son ekler sağlamaktadır. Bu eklerin kullanılması sonucu pek çok bileşik sözcük türetilmiştir. Ön ekler daha çok anatomi terminolojisinde; son ekler ise genellikle hastalıkların tanı ve tedavi yöntemleri ile ilgili terminolojide görülür.

1.2. Kök

Herhangi bir yapım eki almamış sözcüklere kök denir.

Örnek: 1.Ren (böbrek) 2.Cardio (kalp) 3.Cranium (kafa) 4.Arter (atardamar) 5.Hema (kan) 6.Gaster (mide)

Kök ya da köklerden yeni tıbbi terimler oluşturulması aşağıdaki gibidir:

- İki kökün bir araya getirilmesi sonucu yeni bir terim oluşturulabilir.

Örnek: Cardiovascular (kardiyovasküler): Kalp ve damarla ilgili.

Cardio (kardiyo) + Vascular (vasküler) → Cardiovascular (kardiyovasküler)
↓ ↓ ↓
kök kök yeni tıbbi terim

- Kökün önüne ön ekler getirilmek suretiyle yeni bir tıbbi terim üretilebilir.

Örnek: Hypothermia (hipotermi): Vücut ısısının normal değerinin altında olması.

Hypo + Thermia
↓ ↓
ön ek kök

- Kökün sonuna son ekler getirilmek suretiyle yeni terimler türetilir.

Örnek: Renalgia (renalji): Böbrek ağrısı.

Ren+ algia
↓ ↓
kök son ek

- Kökün sonuna basit ve bileşik son ekler getirilmek suretiyle yeni terimler türetilir.

Örnek: Cardiac (kardiyak): Kalbe ait.

Cardia+ac
↓ ↓
kök son ek

- Bileşik son ekler ise basit son ek ve kökün birleşmesiyle meydana gelmiştir.

Örnek: Appendix + ec+ tom+ y: Appendectomy (apandektomi): Apandisit
ameliyatla alınması. ↓ ↓ ↓ ↓
(kök) (ön ek+kök+son ek)

appendix: ek parça, kör bağırsağın uzantısı,

ectomy: ameliyatla alma, çıkarma.

1.3. Terimlerin Temel Yapıları

- Bir terimin ön eki ünsüz bir harf ile bitiyor ve kök ünsüz harf ile başlıyorsa araya ‘o’ kaynaştırma ünlüsü girmektedir. Aynı şekilde bir kök ünsüzle başladığında ise yine araya ‘o’ kaynaştırma ünlüsü girer.

Örnek 1: Oncogenic (onkojenik):Tümör oluşmasına sebep olan anlamındadır.

Onc / o / genic
↓ ↓ ↓
kök Kaynaştırma ünlüsü son ek

Onc: Tümör anlamındadır.

o: Kaynaştırma ünlüsü

genic: –den kaynaklanan anlamı veren son ektir.

Örnek 2: Electrocardiography (EKG-Elektrokardiyografi): Kalbin elektriksel hareketlerinin grafik üzerine kaydedilmesi.

Electr /o/ cardi /o/ graphy
↓ ↓ ↓
kök kök son ek

Electr: Elektrik anlamında kök

o: Kaynaştırma ünlüsü

cardi: Kalp anlamında kök

o: Kaynaştırma ünlüsü

graphy: Kaydetme anlamında kullanılan son ektir.

- Ünsüzle biten bir kök sözcüğüne eklenen son ek, ünlü ile başlıyorsa kaynaştırma ünlüsü kullanılmamaktadır.

Örnek 1: Myalgia (miyalji):Kas ağrısı

My / algia
↓ ↓
kök son ek

My, kas anlamında kök; algia ise ağrı anlamında kullanılan son ektir.

Örnek 2: Abdominal (abdominal): Karınla ilgili

abdomin / al
↓ ↓
kök son ek

‘Abdomen’, karın yani, batın anlamına gelen kök; ‘al’ ise ait anlamında kullanılan son ektir.

- Ünlü ile biten bir ön ek, ünsüzle başlayan bir kökle birleşirse yine kaynaştırma ünlüsü kullanılmaz.

Örnek 1: Quadriplegia (kuadripleji): Her iki kol ve bacağı tutan felç

Quadri / plegia
↓ ↓
ön ek kök

‘Quadri’, dört (her iki kol ve bacak) anlamında ön ek; ‘plegia’ ise felç anlamında kullanılan köktür.

Örnek 2: Metatarsi (metatarsi): Ayak tarak kemikleri

Meta / tarsi
↓ ↓
ön ek kök

‘Meta’, arasında anlamında ön ek; ‘tarsi’ ise ayak kemiği anlamında gelen köktür.

- Kök ünlü bir harf ile bitiyor ve son ek de ünlü ile başlıyorsa kökün sonunda ünlü düşmesi olur.

Örnek 1: Mammalgia (mammalji): Meme ağrısı

Mamma / algia : Mammalgia
↓ ↓ ↓
kök son ek ünlü düşmesi

‘Mamma’, meme anlamında kök; ‘algia’ ise ağrı anlamında kullanılan son ektir.

Örnek 2: Laryngectomy (laringektomi / larenjektomi): Gırtlığın ameliyatla çıkarılması.

Laryngo / ectomy
↓ ↓
kök son ek

‘Laryngo’, larenks, gırtlak anlamına gelen kök; ‘ectomy’ ise ameliyatla alma çıkarma anlamına gelen son ektir.

- Bir ön ek ünlü ile başlayan bir kökle birleşiyorsa ön ekin ünlüsü genel olarak düşmektedir.

Örnek: Parotitis (parotit): Kabakulak, kulak altı tükürük bezinin iltihabı.

Parotid /itis
↓ ↓
kök son ek

‘Parotid’, kulak altı tükürük bezi anlamında kök; ‘itis’ ise iltihap anlamına gelen son ektir.

1.4. Terimlerin Tekil ve Çoğul Durumları

TEKİL	ÇOĞUL
Tekil terimlerin sonu “is” ile bitiyorsa çoğul yapmak için sonuna “es” getirilir.	
Canalis(kanalis): Kanal	Canales
Dentalis(dentalis): Diş	Dentales
Anostomasis(anostomazis):Geçit, ağzlaştırma	Anostomoses
Tekil terimlerin sonu “us” ile bitiyorsa çoğul yapmak için sonuna “i” getirilir.	
Carpus(karpus): El bileği	Carpi
Metatarsus(metatarsus): Ayak tarağı	Metatarsi
Humerus(humerus): Kol kemiği	Humeri
Tekil terimlerin sonu “a” ile bitiyorsa çoğul yapmak için sonuna “e” getirilir	
Costa(kosta): Kaburga	Costae
Bursa(bursa): İçinde kaygan sıvı bulunan kese	Bursae
Glandula(glandüla): Bez	Glandulae
Tekil terimlerin sonu “um” ile bitiyorsa çoğul yapmak için sonuna “a” getirilir.	
Ligamentum(ligament): Bağ	Ligementa
Ovum(ovum): Kadın üreme hücresi	Ova
Atrium(atrilyum): Kalbin kulakçıkları	Atria
Sonu “ex” veya “ix” ile biten tekil terimi çoğul yapmak için “ices” getirilir.	
Radix(radiks): Kök	Radices
Apex(apeks): Uç, tepe	Apices
Cervix(cerviks): Boyun	Cervices
Tekil terimin sonu “on” ile bitiyorsa çoğul yapmak için sonuna “a” getirilir	
Ganglion(ganglion): Düğüm	Ganglia
Spermatozoon(spermatozoon): Erkek üreme hücresi	Spermatozoa

1.5. Tıbbi Terimlerde Ünsüzlerin Okunuşu

C harfi a, o ve u' dan önce geliyorsa "k" olarak okunur.

Costa (kosta): Kaburga
Coronal (koronal): Sağdan-sola ve yukarıdan-aşağıya olan düzlem.
Caudal (kaudal): Alt, kuyruk tarafı
Cancer (kanser): Kötü huylu tümör
Cutis (kütis): Deri.
Cubitus (kubitus): Dirsek

C harfi oe ve ae'den önce gelirse "s" ile okunur.

Caecum (sekum): KÖr bağırsak
Coeliac (söliyak): Gluten alerjisi

C harfinden sonra "h" harfi geliyorsa "k" olarak okunur.

Cholera (kolera): Ağır bağırsak enfeksiyonu
Cholesterol (kolesterol): Yağa benzer bir steroid
Chronic (kronik): Müzmin, süreğen

G harfi a o u harflerinden önce gelirse "g" olarak okunur.

Gastric (gastrik): Mide ile ilgili
Gavage (gavaj): Lastik sonda ile besleme, suni besleme
Goiter (guatr): Troid bezinin büyümesi
Gonad (gonad): Er bezi, cinsiyet bezi

G harfi e ve i harflerinden önce geliyorsa "j" olarak okunur.

Gingiva (jinjiva): Dişeti
Germicide (jermisid): Mikrop öldürücü madde
Gel (Jel): jelöz kıvamdaki madde

Ph "f" olarak okunur.

Physiology (fiziyoloji):Doku ve organların işleyişini inceleyen bilim.
Phobia (fobi): Korku
Phalanx (falanks): Parmak

Rh ve rrh “r” olarak okunur.

Rhinitis (rinit): Burun mukozasının iltihabı

Rheumatology (romotoloji): Romatizmal hastalıkları konu alan tıp dalı

Rhinorrhagia (rinoraji): Burun kanaması

X harfi terimin ortasında ise “ks” olarak okunur.

Extra (ekstra): Dışında

Dextra (dekstra): Sağ

Anorexia (anoreksi): Yiyememe durumu

Y harfi iki sessiz harfin arasında ise “i” olarak okunur.

Dyspnea (dispne): Güç solunum

Systole (sistol): kalp kasının kasılma devresi

Hyper (hiper): Yüksek

UYGULAMA FAALİYETİ

Aşağıdaki işlem basamaklarını tamamladığınızda, tıbbi terimleri, tekil ve çoğul terimleri kullanabileceksiniz.

İşlem Basamakları	Öneriler
➤ Tıbbi terimlerin köklerini ayırt ediniz.	➤ Cerebrovascular, mongolism, poliomyelitis terimlerinin köklerini ayırt ederek çalışma defterinize yazınız.
➤ Tıbbi terimlerin köklerini doğru telaffuz ediniz.	➤ Yukarıdaki terimleri doğru telaffuz edene kadar tekrar ediniz.
➤ Tıbbi terimlerin köklerini doğru yazınız.	➤ Bu faaliyette gördüğünüz terimleri, en az üç defa yazınız. ➤ Yazdıklarınızın doğruluğunu modülünüzden kontrol ediniz.

ÖLÇME VE DEĞERLENDİRME

Aşağıdaki cümleleri dikkatlice okuyarak boş bırakılan yerlere doğru sözcüğü yazınız.

1. Herhangi bir yapım eki almamış sözcüklere, denir.
2. ‘c’ ünsüzü,,, harflerinden önce gelirse ‘k’ olarak okunur.
3. Ph harfleri, olarak okunur.
4. Costa teriminin çoğul yazılışı, şeklindedir.
5. Carpi teriminin tekil olarak yazılışı, dır.

DEĞERLENDİRME

Cevaplarınızı cevap anahtarıyla karşılaştırınız. Yanlış cevap verdiğiniz ya da cevap verirken tereddüt ettiğiniz sorularla ilgili konuları faaliyete geri dönerek tekrarlayınız. Cevaplarınızın tümü doğru ise bir sonraki öğrenme faaliyetine geçiniz.

ÖĞRENME FAALİYETİ-2

ÖĞRENME KAZANIMI

Bu faaliyette, tıbbi terimlerde konum, yer, miktar eylem ve olumsuzluk bildiren ön ekleri kullanabileceksiniz.

ARAŞTIRMA

- Ön ekin, tıbbi terimlere kattığı anlamı araştırarak sınıfta arkadaşlarınız ile paylaşınız.

2. ÖN EKLER

Kökün önüne gelen, belli bir anlamı olan; ancak tek başına kullanılmayan, başına geldiği kökün anlamını değiştiren eklerdir.

İfade ettikleri anlamlara göre ön ekler şöyle sınıflandırılmışlardır:

2.1. Konum Yer ve Miktar Bildiren Ön Ekler

Ab-: den uzakta, -den uzaklaşma

Abductor (abduktör): Uzaklaştırıcı

↓

Ön ek

N.Abducens (nervus abducens): Gözü dışa oynatan sinir

Ad-: e doğru, yanında

Adduktion (addüksiyon): Yakınlaştırıcı

Adrenal (adrenal): Böbreğin yanında

Ante-: öncesi, önde olan, önünde

Antebrachium (antebrakium): Ön kol

Amp-ambi-: Çevresinde, yakınında, her iki yanında

Ambilateral (ambilateral): Her iki tarafı da ilgilendiren

Apo-: -den, -dan geçit

Aponevrosis (aponevroz): Kas ile tutunduğu yer arasında aracı olarak hizmet gören, kollejen liflerden oluşmuş bağ dokusu şeridi

Bi-: iki, ikisi

Bilateral (bilateral): İki taraflı

Circum (sirküm-): Çevresinde

Circumcision (sirkumsizyon): Glans penisi çevreleyen sünnet derisini kesip çıkarma, sünnet

Dia- (diya-): İçinden, bir yandan öbür yana

Diapedes (diyapedez): Akyuvarların damar duvarı dışına çıkması

Endo-: iç, içinde

Endocardium (endokardiyum): Kalbin iç yüzünü saran zar

Ex-: Dışarıda, dışında

Expiration (ekspirasyon): Soluk verme

Extra-: Dışında

Extracranial (ekstrakraniyal): Kafatasının dışında

En-, em-: İçinde, iç

Empyema (ampiyem) : Vücudun bir yerinde özellikle göğüste irin toplanması

Para-: Yan yanında

Paracentral (parasentral): Merkeze yakın

Peri-: Çevresinde

Perinephric (perinefrik): Böbrek çevresinde

Pre-: Ön, önde

Precancer (prekanser): Kansere öncüsü lezyon

Pro-: Ön, önde

Progeria (projeri): Erken yaşlanma

Post-: Sonra, ardından, arka

Postabortal (postabortal): Düşük sonu, sonrası

Retro-: Arka, geri

Retrosternal (retrosternal): Sternum arkasında

Trans-: İçerisinden, bir baştan bir başa

Transfusion (transfüzyon): Damar yoluyla kan verme, kan nakli

2.2. Durum ve Eylem Anlatan Ön Ekler

Brady-: (bradi-): Yavaş, ağır

Bradycardia (bradikardi): Kalp atımının yavaşlaması

↓

Ön ek

Cata-: Aşağıya, aşağıda, düşüş

Cataphoria (katafori): Gözün aşağıya kaydığı şaşılık türü

- Con-:** Birlikte, eş
Congenital (konjenital): Doğuştan var olan
- Eu-** (ö-): İyi, sağlıklı, normal
Eupepsia (öpepsi): İyi sindirim
- Hemi-:** Yarı, yarım
Hemianopsia (hemianopsi): Görme alanının yarısını kaplayan belirgin görme bozukluğu
- Hetero-:** Farklı ve yabancı olan
Heteropsia (heteropsi): İki gözün görüş yeteneğinin farklı oluşu
- Homo-:** Aynı, eş, benzer
Homoplasty (homoplasti) : Aynı tür ait canlılar arasında estetik amaçla yapılan doku aktarımı
- Hyper** – (Hiper-) : Aşırı fazla, yukarısında
Hyperflexion (hiperfleksiyon) : Aşırı fleksiyon, bükme
- Hypo-** (Hipo-): Altında, aşağısında, az
Hypoglycemia (hipoglisemi): Kanda şekerin normalden az olması
- İdio-** (İdiyo-): Kendine özgü, doğuştan
İdiogenic (idiyojenik): Sebebi bilinmeksizin oluşan
- İso-** (İzo-): Aynı, benzer, uygun
İsotonic (izotonik): Aynı ozmotik basıncı gösteren, ozmotik basınçları eşit olan
- Macro-**(Makro-): Büyük, iri, normalin üstünde
Macroglossia (makroglosi): Dilin anormal derecede büyük olması
- Mega-**: Aşırı büyük, dev
Megalocyte (megalosit): İri hacimli eritrosit
- Meta-** :-den sonra, öte
Metacarpus (metakarpus): El tarağı
- Micro-** (mikro-) : Küçük, normalin altında
Microcytosis (mikrositoz) : Eritrositlerin normalden küçük olması
- Re-:** Yine, yenileme
Reanimation (reanimasyon): Canlandırma
- Semi-:** Yarı, yarım
Semilunar (semilunar): Yarım ay şeklinde
- Syn-** (sin-): Beraber, birlikte
Syndrom (sendrom): Belli belirtilerin oluşturduğu klinik tablo

Tachy- (taşı-): Hızlı

Tachycardia (taşıkardi): Kalp atışlarının hızlanması

2.3. Olumsuzluk Bildiren Ön Ekler

A-, an-: sız, siz

Abrachia (abrakiya) : Kolsuz

Anüria (anüri): İdrar kesilmesi

↓

Ön ek

Ant-, anti-: Zıt, karşı, karşısında

Antipyretic (antipiretik): Ateş düşüren

Contra- (kontra): Karşı, zıt

Contralateral (kontralateral): Karşı tarafa ait

De- (da): Yok etme, aşağı, aşağıda

Degeneration (dejenerasyon): Dokuların bozulması

Di-, dis-: Yokluk, olumsuzluk

Dislokation (dislokasyon): Çıkık yerinden ayrılma

Dys- (dis): Engel

Dysuria (disüri): Ağrılı idrar yapma

İm-, in-: Olumsuzluk, ölçsüzlük

İmperforate (imperforit): Kapalı, açık olması gerekirken doğuştan kapalı

İnfertility (infertil): Verimsizlik, kısırlık

İr-: Olumsuz bir durumu anlatır

İrreversible (irreversibl): Geriye dönüşü olmayan

Ob- (ob): Karşı, aykırı, ters

Obstruktion (obstruksiyon): Engel, tıkama

Pseudo- (psödo): Sahte, yalancı

Pseudoanemia (psödoanemi): Kan bulguları normal olmasına rağmen derinin anemiyi andıracak şekilde soluk renkte oluşu

2.4. Son Ekler

Köklerden sonra gelen, belirli anlamı olan ancak tek başlarına kullanılmayan, sonuna geldiği terimin anlamını değiştiren eklerdir.

İçerdikleri anlamlara göre son ekler şöyle sınıflandırılmışlardır:

2.4.1. Hastalık Tanımlayan Son Ekler

-algia (-algi) :Ağrı

Cephal**gia** (sefalji): Baş ağrısı

↓ ↓
Kök Son ek

-dynia (-dini) :Ağrı

Odontod**ynia** (odontodini): Diş ağrısı

-ectasia (-ektazi):Büyüme, genişleme

Bronchi**ectasia**(bronşiyektazi): Bronşların genişlemesi

-emia (-emi): Kan

Hypergly**cemia** (hiperglisemi): Kan şekerinin yüksek olması

-philia (-fili): Eğilim, düşkünlük

Baso**philia** (bazofili): Kanda bazofil lökosit sayısının artması

-phobia (-fobi):Anlamsız ve aşırı korku, ürkeklik

Nyctop**hobia** (niktofobi): Gece karanlığından korkma

-itis (-itis): İltihap, yangı

Osteo**itis** (osteit): Kemik iltihabı

-ism (izm): Belli bir durum ya da yöntemi anlatır

Digital**ism** (dijitalizm): Dijital zehirlenmesi

-genic (-jenik): -den kaynaklanır

Nephro**genic** (nefrojenik): Böbreklerden kaynaklanan

-lysis (-lisis):Çözülme, erime

Osteo**lysis** (osteoliz): Kemik erimesi

-logy (-loji):Bilim dalı

Cardio**logy** (kardiyoloji): Kalp hastalıkları ve tedavisini araştıran bilim dalı

-malacia (-malasi): Yumuşama

Osteo**malacia** (osteomalazi): Kemik yumuşaması

-megaly (-megali): Büyüme genişleme

Hepato**megaly** (hepatomegali): Karaciğerin büyümesi

-oma (-om): Tümoral bir oluşumu anlatır.

Lymphaden**oma** (lenfadenom): Lenf dokusunda gelişen tümör

- osis (-oz): İltihabı olmayan hastalık durumu
Nephrosis (nefroz): Böbrekteki dejeneratif değişikliklerle ilgili hastalık
- pathy (-pati): Hastalık
Neuropathy (nevropati): Sinirsel hastalık
- penia (-peni): Azalma, eksilme
Leucopenia (lökopeni): Akyuvar sayısının azalması
- poiesis (-poez): Oluşma, yapılma.
Hemopoiesis (hemopiez): Kan hücrelerinin oluşması.
- rrhexis (reksis): Yırtılma, yarıma
Gastrorrhexis (gastroreksis): Mide duvarının yırtılması
- cele (-sel):Fıtık, dışa doğru büyüme
Rectocele (rektosel): Rektumun ön duvarının vajina arka duvarını bombeleştirerek oluşturduğu kabartı
- spasm (-spazm):İstem dışı kasılma
Laryngospasm (larengospazm): Larenks kaslarının ani olarak kasılması
- uria (-üri): İdrarla atılan
Hematuria (hematüri): İdrarın kanlı oluşu
- iasis (-yazis):Oluşum
Lithiasis (lityazis): Taş oluşması

2.4.2. Uygulamayla İlgili Son Ekler

- ectomy (-ektomi):Keserek çıkartma
Tonsillectomy (tonsillektomi): Bademciklerin ameliyatla çıkarılması
↓ ↓
Kök Son ek
- graphy (-grafi): Çizelge şeklinde kaydetme
Ultrasonography (ultrasonografi): Farklı yoğunluktaki dokulardan geçen yüksek frekanslı ses dalgaları yansımalarının çizelge hâlinde kaydedilmesi
- metry (-metri):Ölçme
Ergometry (ergometri) :Kasın performansının ölçülmesi
- pexy (-peksi):Dikiş atarak sabit hâle getirme.
Nehropexy (nefropeksi): Böbreğin cerrahi yöntemle karın duvarına tespiti
- plasty (-plastı): Vücuttaki şekil bozukluklarının cerrahi yolla düzeltilmesi

Tympanoplasty (timpanoplasti): İřitme ile ilgili herhangi bir bozukluęu dűzeltme amacıyla orta kulak űzerinde yapılan ameliyat

-rrhapy (-rafi): Dikiř atma dikilme

Herniorrhapy (herniyorafi): Fıtıęın dikilmesi iřlemidir

-scope (-skop): İncelemede ve muayenede kullanılan ucu iřıklı alettir

Endoscope (endoskop): İi boř organları incelemeye yarayan ucu iřıklı alet

-stomy (-stomi): Delik ama, baęlama, geit oluřturma

İleostomy (ileostomi): İleumdan (ince baęırsaęın son bűlűmű) vűcut dıřına delik aılması

-tomy (-tomi): Kesme, keserek ama

Hepatotomy (hepatotomi): Karacięerin kesilerek aılması

UYGULAMA FAALİYETİ

Aşağıdaki işlem basamaklarını tamamladığınızda, tıbbi terimlerde konum, yer, miktar eylem ve olumsuzluk bildiren ön ekleri kullanabileceksiniz.

İşlem Basamakları	Öneriler
➤ Tıbbi terimlerin ön eklerini ayırt ediniz.	➤ Bu faaliyette geçen ön ekler ve kökler konusunu tekrar gözden geçiriniz. ➤ Bu faaliyette geçen ön ekleri telaffuz ediniz. ➤ Bu faaliyette geçen ön ekleri en az üçer defa yazınız ve anlamlarını okuyunuz.
➤ Tıbbi terimlerin ön eklerini doğru telaffuz ediniz.	
➤ Tıbbi terimlerin ön eklerini doğru yazınız.	
➤ Tıbbi terimlerin son eklerini ayırt ediniz.	➤ Bu öğrenme faaliyetinde verilen son ekler konusunu tekrar gözden geçiriniz. ➤ Bu öğrenme faaliyetinde verilen son ekleri en az üçer kez telaffuz ediniz. ➤ Bu öğrenme faaliyetinde verilen son ekleri en az üçer kez yazınız.
➤ Tıbbi terimlerin son eklerini doğru telaffuz ediniz.	
➤ Tıbbi terimlerin son eklerini doğru yazınız.	

ÖLÇME VE DEĞERLENDİRME

Aşağıdaki cümleleri dikkatlice okuyarak boş bırakılan yerlere doğru sözcüğü yazınız.

1., kanda şekerin normalden az olması anlamına gelmektedir.
2., yanında yakınlaştırıcı anlamına gelen konum, yer ve miktar bildiren ön eklerdendir.
3. Megalocyte,..... anlamına gelmektedir.
4., cranial kafatasının dışında, rianial ise kafatasının içinde anlamına gelen öneklerdir.
5., emetik kökün önüne getirilen ön ek sözcüğe kusmayı önleyen anlamı kazandırmaktadır.
6., son eki sonuna geldiği sözcüğe kan, kanda anlamı vermektedir.
7. Lymphadenom teriminin son eki sözcüğe lenf dokusunda gelişen anlamı vermektedir.
8. Neuropathy (nevropati) anlamına gelmektedir.
9., larenks kaslarının ani olarak kasılmasıdır.
10. Tonsillectomy..... anlamına gelmektedir.

DEĞERLENDİRME

Cevaplarınızı cevap anahtarıyla karşılaştırınız. Yanlış cevap verdiğiniz ya da cevap verirken tereddüt ettiğiniz sorularla ilgili konuları faaliyete geri dönerek tekrarlayınız. Cevaplarınızın tümü doğru ise bir sonraki öğrenme faaliyetine geçiniz.

ÖĞRENME FAALİYETİ-3

ÖĞRENME KAZANIMI

İnsan anatomisine ilişkin temel tanımları, ortak tanı yöntemlerini ve kısaltmaları kullanabileceksiniz.

ARAŞTIRMA

- İnsanın anatomik yapısını, vücudun bölümlerini; iskelet, maket ve afişlerden yararlanarak inceleyiniz.

3. İNSAN YAPISINA İLİŞKİN TIBBİ TERİMLER

Tıbbi terimlerin temel yapılarına geçmeden önce insan anatomisi ile ilgili temel tanım ve terimlerin bilinmesi gerekmektedir.

3.1. İnsan Yapısına İlişkin Temel Tanım ve Terimler

Aşağıda insan yapısına ilişkin temel tanım ve terimler sırası ile anlatılmıştır.

3.1.1. Anatomi Tanımı

İnsan vücudunun normal şekil ve yapısını, vücudu meydana getiren organları, oluşumları ve bütün bunlar arasındaki ilişkileri inceleyen bilim dalıdır.

3.1.2. Fizyoloji Tanımı

İnsan vücudunu meydana getiren organların ve oluşumların işleyişini, birbirleriyle ilişkilerini ve çevreyle etkileşimlerini inceleyen bilim dalıdır.

3.1.3. Anatominin Genel Bölümleri

- **Makroskobik anatomi:** Vücudu meydana getiren organları, alet yardımı olmadan dışarıdan çıplak gözle görünür şekilde inceleyen anatomidir. İki bölüme ayrılır:
 - **Topografik anatomi:** Buna, bölgesel anatomi de denir. İnsan vücudunu bölgelere ayırarak inceler. Örneğin; baş bölgesi, göğüs bölgesi gibi

- **Sistematik anatomi:** Vücudu meydana getiren organları, sistem başlığı altında gruplara ayırarak inceler. Başlıca sistemler şunlardır:
 - **Hareket sistemi:** Locomotor system (lokomotor sistem)
 - **Dolaşım sistemi:** Systema vasorum (vazoryum sistem)
 - **Sindirim sistemi:** Digestive system (dijestive sistem)
 - **Solunum sistemi:** Respiratory system (respiratuvar sistem)
 - **Sinir sistemi:** Systema nervosum (nervozum sistem)
 - **İç salgı sistemi:** Endocrine system (endokrin sistem)
 - **Beş duyu organı:** Organo sensuum (organo sensyum)
 - **Üriner sistem:** Urinary system (üriner üsistem)
 - **Üreme sistemi:** Genital system (jenital sistem)
- **Mikroskobik anatomi:** Vücudu oluşturan dokuları ve organları, mikroskop altında inceleyen anatomidir. İkiye ayrılır:
 - **Histoloji:** Dokuları inceleyen bilim dalıdır.
 - **Sitoloji:** Hücreleri inceleyen bilim dalıdır.
- **Gelişim anatomisi:** Organizmanın zigot hâlinde (döllenmeden) hayatın sonuna kadar geçen aşamalarını inceler. Anne karnındaki (intrauterin) hayattan doğuma kadar geçen süreleri inceleyen dalına, embriyoloji denir.
- **Fonksiyonel anatomi:** Doku ve organların çalışmalarını, bir bütünlük içinde ele alarak inceler.
- **Radyolojik anatomi:** Vücuttan çeşitli yöntemlerle (röntgen filmi, tomograf vs.) elde edilen görüntü kesitlerinin incelenmesi ile ilgilenen anatomidir.
- **Karşılaştırmalı (comparativ) Anatomi:** İnsanlarla hayvanlar arasındaki benzer organları karşılaştırma yaparak inceleyen anatomidir.

3.1.4. Sistemler ve Sistem Organları

Belirli bir görevi yerine getirmek üzere vücut organlarının birleşmesinden sistemler meydana gelmiştir. Vücudu meydana getiren başlıca sistemler ve organları şunlardır:

- **Hareket sistemi (locomotor system):** 1. Kemik 2. Kas 3. Eklem
- **Dolaşım sistemi (systema vasorum-circulation):** 1. Kalp 2. Atardamarlar 3. Toplardamarlar 4. Kılcal damarlar
- **Solunum sistemi (respiratory system):** 1. Akciğer 2. Bronşlar 3. Soluk borusu 4. Gırtlak 5. Yutak 6. Burun boşluğu
- **Sindirim sistemi (digestive system):** 1. Ağız boşluğu (dişler, dil, damak) 2. Yutak, 3. Yemek borusu 4. Mide 5. İnce bağırsak 6. Kalın bağırsak 7. Rektum 8. Anüs
 - **Sindirime yardımcı bezler:** 1. Tükürük bezleri 2. Karaciğer 3. Pankreas 4. Safra kesesi
- **Üriner sistem (urinary system):** 1. Böbrekler 2. Üreterler 3. Mesane (idrar kesesi) 4. Üretra

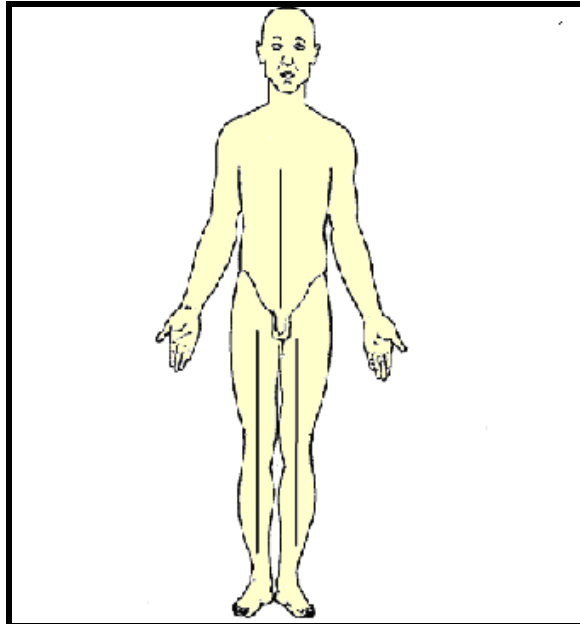
- **Üreme sistemi (genital system):** Bu sistemi oluşturan organlar erkekte ve kadında farklılık göstermektedir.
 - **Kadında:** 1. Yumurtalık 2. Tüpler 3. Rahim 4. Doğum yolu (vagina) 5. Labium majus ve labium minus 6. Clitoris 7. Bartholin bezi 8. Vestibulum vagina
 - **Erkekte:** 1. Testisler 2. Sperm yolları 3. Üretra 4. Skrotum (testisleri dıştan saran kılıf, torba) 5. Prostat 6. Penis
- **İç salgı sistemi (endocrine system):** 1. Hipofiz 2. Tiroid 3. Paratiroid 4. Böbrek üstü bezleri 5. Timus 6. Pankreas 7. Testisler 8. Overler
- **Sinir sistemi (systema nervosum):** Merkezde; tüm beyin ve omurilikten, periferde ise sinirlerden oluşmuştur.
- **Beş duyu organları (organa sensuum):** 1. Göz 2. Kulak 3. Deri 4. Burun 5. Dil

3.2. Anatomik Kavram ve Terimleri

Sistemlerle ilgili terimleri öğrenmeden önce, anatomik kavram ve terimleri bilmek gerekir.

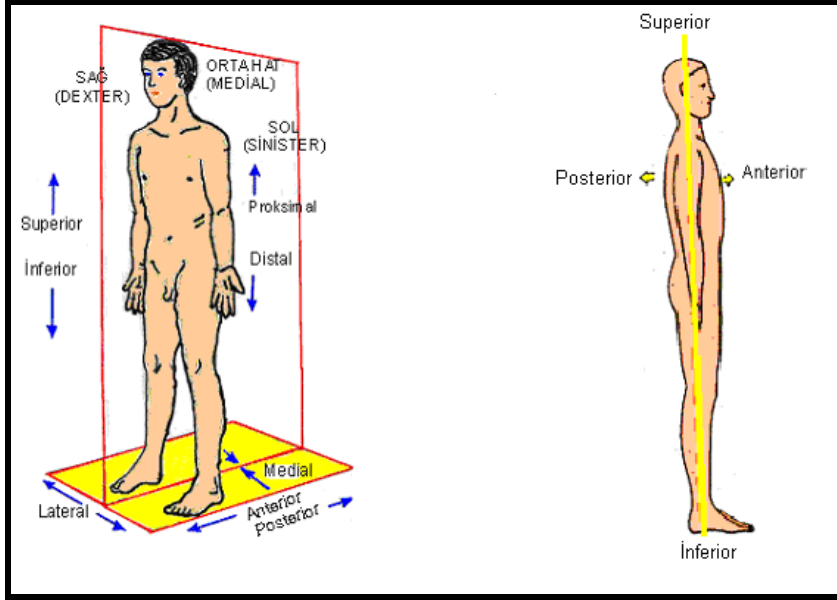
3.2.1. Anatomik Duruş

Ayakta dik duran, alın öne bakan, kollar yanda ve sarkık, avuç içi öne dönük topuklar bitişik, ayak uçları öne doğru olan, gözler karşıya bakan pozisyona, 'anatomik duruş' adı verilir.



Şekil 3.1: Anatomik duruş

3.2.2. Anatomik Yön Terimleri



Şekil 3.2: Anatomik yönler

Superior-süperiyör (üst): Vücudun üst kısmı ya da vücudun bir bölümünün üst kısmı için kullanılır.

Inferior-inferiyör (alt): Vücudun alt kısmı ya da vücudun bir bölümünün alt kısmı için kullanılır.

Anterior-anteriyör (ön): Vücudun ya da herhangi bir bölümünün ön kısmı için kullanılır. Örneğin, kolun ön bölümü gibi (Regio brachium anterior)

Posterior-posteriyör (arka): Vücudun ya da bir bölümünün arka kısmını tarif etmede kullanılır. Örneğin; kolun arka kısmı gibi (regio brachium posterior)

Medial-medial (iç taraf): Vücudun ortasından geçen düzleme yakın olan bölge

Lateral –lateral (yan, dış taraf): Vücudun ortasından geçen median düzleme uzak olan bölümler için kullanılır.

Proximal-proksimal (başlangıca yakın, uç): Vücutta yakın olan kısımlar için kullanılmaktadır. Organların; gövdeye yakın kısımları, extremitelerin (kol- bacaklar) başlangıç kısımları proksimaldir.

Distal-distal (başlangıçtan uzak, uç): Vücuttaki başlangıçtan daha uzakta olan kısımlar için kullanılır. Örneğin, el ya da ayak parmakları distaldir.

Internal – internal (iç): İçerde, iç kısımda anlamında kullanılmaktadır.

External-eksternal (dış): Dışarıda, dış kısımda anlamında kullanılmaktadır.

Dexter-dekster (sağ taraf): Sağ taraf için kullanılmaktadır.

Sinister-sinister (sol taraf): Sol taraf için kullanılmaktadır.

Medius-medyus (orta): Orta anlamındadır.

Intermediate-intermediyat (arada): İki oluşumun arasında, arada anlamındadır.

Vertical-vertikal (dikey): Yer çekimi çizgisine dik olan, dikey anlamındadır.

Horisontal-horizontal (yatay): Yer çekimi çizgisine paralel olan, yatay anlamındadır.

Ventral-ventral (karınla ilgili): Karına ait, karın kısmında anlamında kullanılmaktadır.

Dorsal-dorsal (sırtla ilgili): Sırtta ait, sırt kısmında anlamında kullanılmaktadır.

3.2.3. Anatomik Düzlemler ve Eksenler

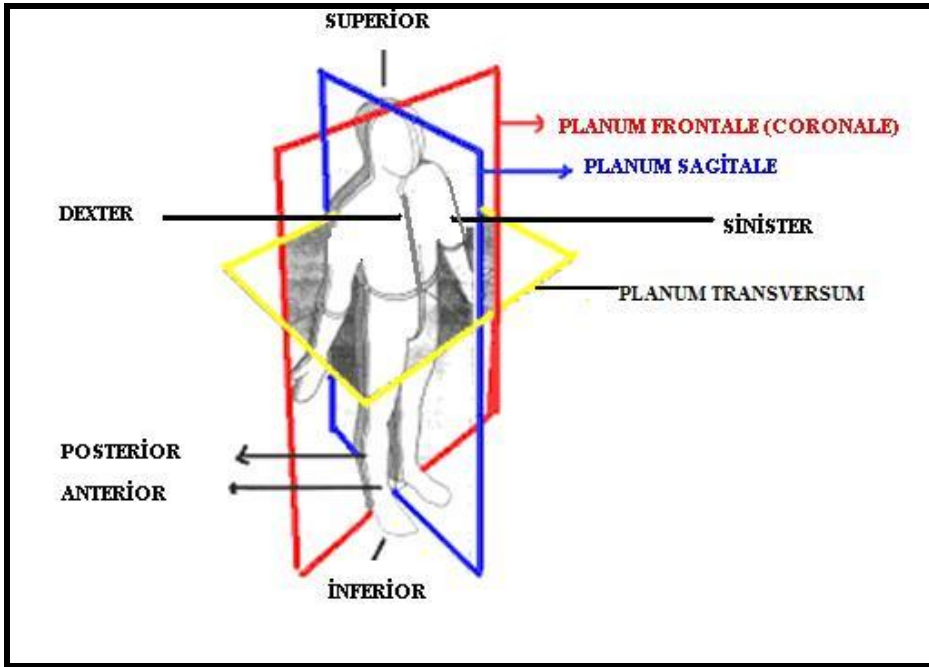
Vücut üzerinden geçen üç tane anatomik düzlem ve eksen vardır. Bunlar birbirine diktir.

➤ Düzlemler

Frontal-frontal (alın) düzlem: Vücudu ön ve arka olarak bölen düzlemdir. Alna paralel olarak sağdan–sola ya da soldan–sağa doğru geçen düzlemdir.

Median-median (orta) düzlem: Sagittal düzlem de denir. Vücudu sağ ve sol olarak iki bölüme ayırır. Ön ve arka yönde yer çekimi çizgisine dik olan düzlemdir.

Transvers-transvers (enine) düzlem: Vücudu alt ve üst olarak iki bölüme ayırır. Yer çekimi çizgisine paralel olan düzlemdir.



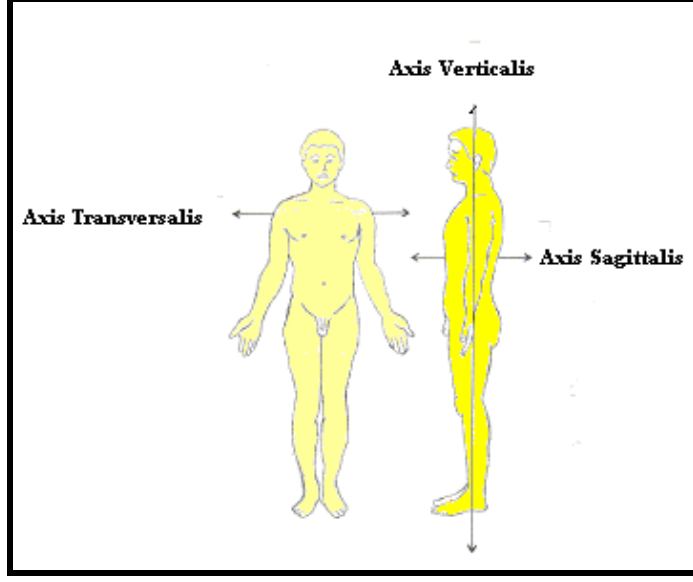
Şekil 3.3: Anatomik düzlemler

➤ **Eksenler:** İnsan vücudundan geçen ve eklemler çevresinde oluşan hareketlerin tanımlanmasında kullanılan yönlerdir. Etrafında hareketin meydana geldiği çizgiler olarak da tanımlanabilir.

Sajittal eksen (axis sagittalis): Yere paralel geçen eksendir. Önden–arkaya ya da arkadan–öne doğru uzanır.

Vertikal eksen (axis verticalis): Yer çekimi çizgisine paralel uzanan eksenidir. Yukarıdan aşağıya yani yere dik olarak uzanır.

Transvers eksen (axis transversalis): Yere paralel uzanan eksenidir. Sağdan-sola veya soldan-sağa doğru uzanır.



Şekil 3.4: Anatomik eksenler

3.2.4. Anatomik Bölgeler

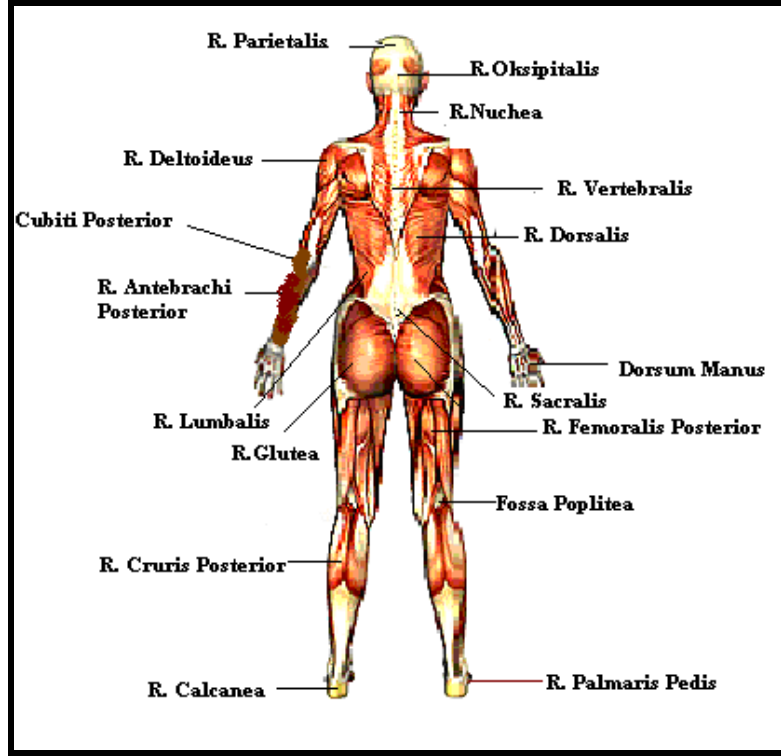
İnceleme kolaylığı açısından vücut, belli anatomik bölgelere ayrılmıştır. Bu bölgeleri şu şekilde sıralayabiliriz:

- **Baş Bölümü:** Caput (kaput)
 - Alın bölgesi:** Regio frontalis (rejyo frontalis)
 - Duvar bölgesi:** Regio parietalis(rejyo paryetalis)
 - Şakak bölgesi:** Regio temporalis(rejyo temporalis)
 - Art kafa bölgesi:** Regio occipitalis(rejyo oksipitalis)
 - Yüz bölgesi:** Regio facialis(rejiyo fasiyalis)
 - Burun bölgesi:** Regio nasalis(rejyonazalis)
 - Yanak bölgesi:** Regio buccalis(rejyo bukkalis)
 - Dudak bölgesi:** Regio labialis(rejyo labiyalis)
 - Boyun bölgesi:** Regio cervicalis (rejyo servikalis)
 - Ense bölgesi:** Regio nuchea (rejyo-nuka)

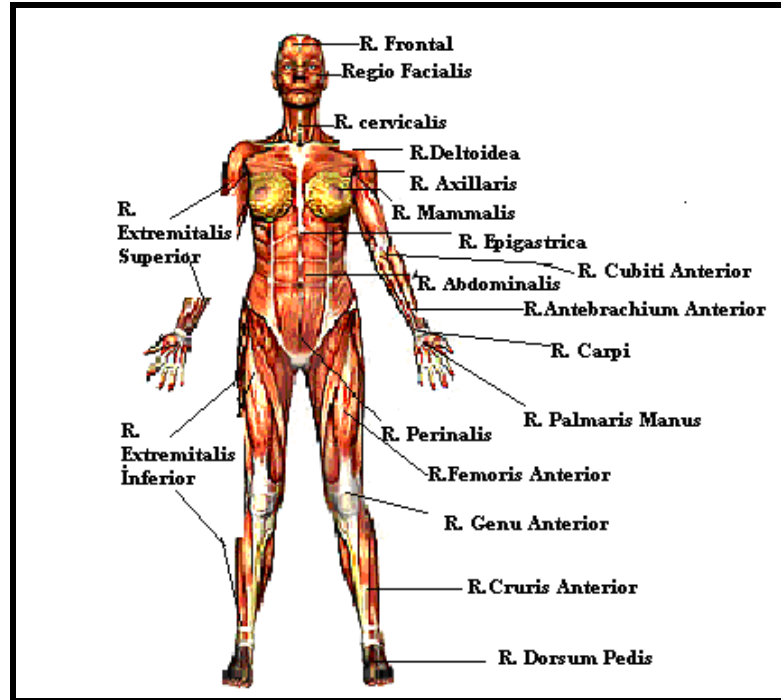
- **Gövde bölümü:** Corpus (korpus)
 - Omuz bölgesi:** Regio deltoidea (rejyo deltoid)
 - Meme bölgesi:** Regio mammalis (rejyo mammalis)
 - Koltuk altı bölgesi:** Regio axillaris (rejyo aksillaris)
 - Sırt bölgesi:** Regio dorsalis (rejyo dorsalis)
 - Omurga bölgesi:** Regio vertebralis (rejyo vertebralis)
 - Bel bölgesi:** Regio lumbalis (rejyo lumbalis)
 - Mide bölgesi:** Regio epigastrica (rejyo epigastrika)
 - Göbek bölgesi:** Regio umbilicalis (rejyo umbilikalıs)
 - Karın bölgesi:** Regio abdominalis (rejyo abdominalis)
 - Perine bölgesi:** Regio perinalis (rejyo perinalis)

- **Kollar:** Extremitalis Superior (ekstremitalis superiyör)
 - Kolun ön bölgesi:** Regio brachi anterior (rejyo braki anteriyör)
 - Kolun arka bölgesi:** Regio brachi posterior (rejyo braki posteriyör)
 - El bilek bölgesi:** Regio carpi (rejyo karpi)
 - El sırtı bölgesi:** Regio dorsalis manus (rejyo dorsalis manus)
 - Dirsek ön bölgesi:** Regio cubiti anterior (rejyo cubiti anteriyör)
 - Dirsek arka bölgesi:** Regio cubiti posterior (rejyo kubiti posteriyör)
 - El ayası bölgesi:** Regio palmaris manus (rejyo palmaris manus)
 - El sırtı bölgesi:** Dorsum manus (dorsum manus)

- **Bacaklar:** Extremitalis inferior (ekstremitalis inferiyör)
 - Bacaklar:** Regio extremitalis Inferior (rejyo ekstremitalis inferiyör)
 - Sakral bölgesi:** Regio sacralis (rejyo sakralis)
 - Kalça bölgesi:** Regio glutea (rejyo glutea)
 - Uyluk ön bölgesi:** Regio femoralis anterior (rejyo femoralis anteriyör)
 - Uyluk arka bölgesi:** Regio femoralis posterior (rejyo femoralis anteriyör)
 - Diz çukuru:** Fossa poplitea (fossa poplitea)
 - Diz ön bölgesi:** Regio genu anterior (rejyo genu anteriyör)
 - Bacak ön bölgesi:** Regio cruris anterior (rejyo kruris anteriyör)
 - Bacak arka bölgesi:** Regio cruris posterior (rejyo kruris posteriyör)
 - Ayak sırtı bölgesi:** Regio dorsalis pedis (rejyo dorsalis pedis)
 - Ayak altı (tabanı) bölgesi:** Regio palmaris pedis (rejyo palmaris pedis)
 - Topuk bölgesi:** Regio calcanea (rejyo kalkanea)



Şekil 3.5: Vücut bölümlerinin arkadan görünümü



Şekil 3.6: Vücut bölümlerinin önden görünümü

3.2.5. Anatomik Boşluklar (Cavities Anatomy-Kavities Anatomi)

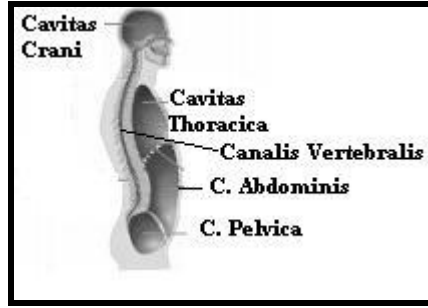
Kafatası boşluğu: Cavitas cranii (kavitas krani)

Omurga kanalı: Canalis vertebralis (kanalis vertebralis)

Göğüs boşluğu: Cavitas thoracica (kavitas torasik)

Karın boşluğu: Cavitas abdominis (kavitas abdominis)

Leğen boşluğu: Cavitas pelvica (kavitas pelvika)



Şekil 3.7: Anatomik boşluklar

3.2.6. Hücre: Cell (Sel)

Dokuyu meydana getiren; çekirdek ve bazı organelleri içeren stoplazma ile onu çevreleyen zardan oluşan en küçük canlı yapıdır.

Hücre üç bölümden oluşur:

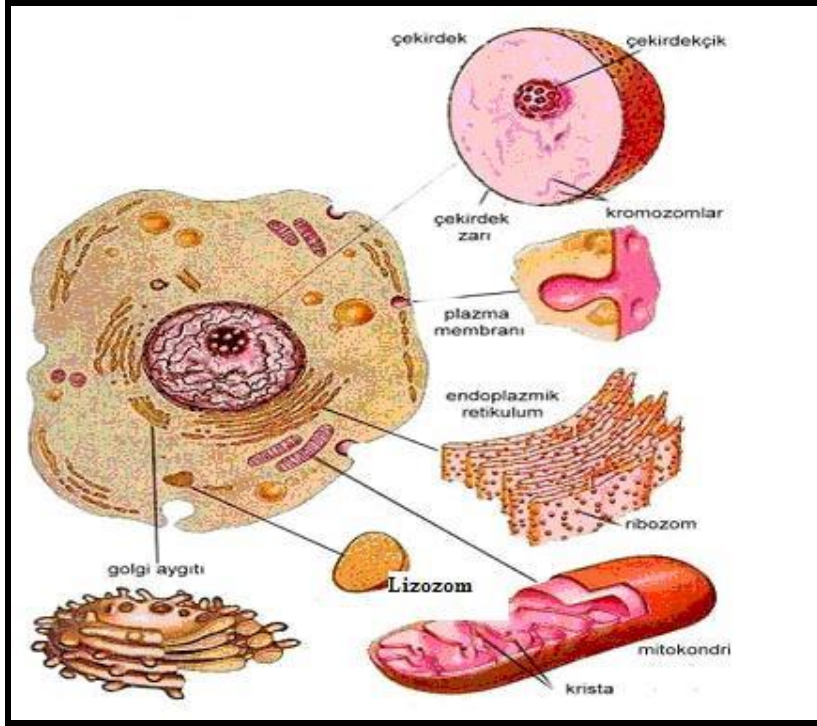
➤ **Cytoplasma (sitoplazma):** Hücre gövdesi

Hücrenin organelleri şunlardır:

- Mitochondria (mitokondri)
- Ribosome (ribozom)
- Endoplasmic Reticulum (endoplazmik retikulum)
- Golgi Kompleksi (golgi kompleksi)
- Lysozyme (lizozom)
- Centrosome (sentrozom)
- Peroksizom

➤ **Membrane celularis (membrane selülaris):** Hücre zarı.

➤ **Nucleus (nükleus):** Hücre çekirdeği.



Şekil 3.8: Hücre ve organelleri

3.2.7. Doku

Birbirine benzeyen ve aynı fonksiyona (göreve) sahip hücrelerin bir araya gelerek oluşturduğu yapıya, doku adı verilir. Örneğin, nefronlar bir araya gelerek böbrek dokusunu meydana getirir.

➤ Doku çeşitleri

- Epitel doku:
 - Örtü epiteli
 - Salgı epiteli
 - Myoepitel (kas epiteli)
 - Nöroepitel(duyu epiteli)
- Destek doku
 - Bağ dokusu
 - Yağ dokusu
 - Kıkırdak doku
 - Kemik doku
 - Kan dokusu
- Kas dokusu:
 - Düz kaslar (iç organ kasları)
 - Çizgili kaslar (iskelet kasları)
 - Kalp kası
- Sinir dokusu

3.2.8. Organ

Bir veya birden fazla dokunun, özel bir yapı içerisinde ve özel bir işlev için meydana getirdiği yapılara organ denir.

3.2.9. Zar

Vücut boşlukları ile birçok organ ve dokunun yüzeylerini örten ince tabakaya zar denir.

- Zar çeşitleri
 - Müköz zarlar: Vücudun ağız, burnun içi, mide, barsak, vajina, akciğerler gibi alanlarını döşeyen zardır.
 - Seröz zarlar: Vücut boşluklarını ve bu boşluklardaki organların dış yüzlerini sararlar. Üç çeşit seröz zar vardır.
 - Plevra: Akciğerleri saran zardır.
 - Perikart: Kalbin dış yüzünü saran zardır.
 - Periton: Karın zarıdır.
 - Synovial zarlar (sinovyal zarlar): Oynar eklem yüzeylerinde bulunan zardır.

3.3. Anatomideki Kısaltmalar

Tıp alanında kısaltmalar çok yaygın kullanılır. Bazen kişi kısaltılmış sözcüklerin aslını bile bilmeyebilir. Kısaltma sözcük yerine kullanılır. En yaygın kullanılanları şunlardır:

3.3.1. İsim Kısaltmaları

- A,A:** Arteria.(atar damar)
- Aa, Aa:** Arteriae
- AAE:** Akut Alerjik Ensefalit
- Cart, Cartil:** Cartilago (kıkırdak)
- Digit.:** Digitus (parmak)
- Fac:** Facies (yüz)
- AC:** Asetilkolin
- Fasc:** Fasciculus (demetçik, küçük demetler)
- For:** Foromen (delik)
- ACTH:** Adrenokortikotrofik Hormon
- ADH:** Antidiüretik Hormon
- ADP:** Adenozindifosfat
- AIDS:** (eyds) Acquired İmmune Deficiency Syndrome
- Art:** Articulatio (eklem)
- ATP:** Adenozin Trifosfat
- BMR:** Bazal Metabolizma Hızı
- BOS:** Beyin Omurilik Sıvısı
- BT:** Bilgisayarlı Tomografi

C: Vertebra cervicalis (boyun omurları)
Ca: Cancer (kanser)
CBC: Complete Blood Count (sirküler kan hücreleri)
CT: Computed Tomography (bilgisayarlı tomografi)
CV: Cardiovasküler
Dext: Dexter
Dist: Distalis
D: Diabetes Mellitus
EEG: Elektroensefalogram
EKG: Elektrokardiyografi
ER: Endoplazmik Retikulum
F: Fransızca
FA: Yağ Asidi
G: Grekçe
GFR: Glomerüler Filtrasyon Hızı
Ggl., Ggl.: Ganglion, Ganglia (düğüm, düğümler)
Gl., Gll.: Glandula, Glandulae (bez, bezler)
İnc.: İncisura (çentik)
Lig., Ligg: Ligamentum, Ligamenta (bağ, bağlar)
Memb.: Membran: Zar
M, Mm: Musculus, Musculi (kas, kaslar)
N, Nn.: Nervus, Nevri (sinir, sinirler)
Nucl., Nucll: Nucleus, Nuclei (çekirdek, çekirdekler)
Pl., Plex.: Plexus (ağ, ağ şeklinde yapı)
Proc., Procc.: Process, Processus (çıkıntı, çıkıntılar)
R, Rr: Ramus, Rami (dal, dallar)
Tub.: Tuberculum (kabartı)
Tr., Trr.: Traktus, Trakti (yol, yollar)
V, Vv.: Vena, Venae (toplardamar, toplardamarlar)

3.3.2. Bölgeler ile İlgili Kısaltmalar

C-: Cervikalis (boyun)
T-: Thoracalis (göğüs)
L-: Lumbalis (bel)
S-: Sacralis (kalça, leğen)
Co-: Coccygeal (kuyruk sokumu, koksiks)

3.3.3. Sıfat Kısaltmaları

Post.: -Posterior (arka)
Ant-: -Anterior (ön)
Dext: -Dexter (sağ)
Sin.: Sinister (sol)
İnf.: Inferior (alt)
Sup.: Superior (üst)

Superfic.: Superficialis (yüzeysel)
Prof.: Profundus (derin)
Int.: Interna (iç)
Ext.: Externa (dış)
Obl.: Obliquus, oblik (eğik)
Dor.: Dorsalis (sırt ile ilgili)
Vent.: Ventralis (karınla ilgili)
Lat.: Lateralis (dış yan)
Med.: Medialis (iç yan)
Median.: Medianus (arada olan)
Caud.: Caudalis (kuyruk tarafında olan)
Cran.: Cranialis (baş tarafında olan)
Dist.: Distalis (merkezden uzakta olan)
Prox.: Proximalis (merkeze yakın olan)

3.4. İnsan Yapısına İlişkin Ortak Tıbbi Terimler

Acute (akut): Keskin, şiddetli. Aniden şiddetli belirtilerle başlayıp kısa seyir gösteren, hızlı seyreden.

Aditus: Bir boşluğa giriş yeri.

Apex (apeks): Tepe.

Aspiration (aspirasyon): Çekerek boşaltma, emme.

Chronic (kronik): Uzun süredir devam eden, müzmin.

Constriction (konstriksiyon): Sıkışma, daralma, büzülme.

Cortex (korteks): Kabuk. Organın dış kısmı.

Deformity (deformite): Şekil bozukluğu.

Dilatation/ dilation (dilatasyon/ dilasyon): Genişleme.

Disease (diziiz): Hastalık. Vücutta bölgesel veya genel bozukluğa sebep olan durum.

Distortion (distorsiyon): Bükülme, dönme, çarpıklık.

Diverticulum (diverticulum): Ortasında boşluk ya da geçit gösteren organ duvarının dışarıya doğru cep şeklinde çıkıntı gösteren, son ucu kapalı patolojik oluşum.

Drain (dren): Sıvı, kan veya cerahati boşaltma amacıyla boşluğa sevk edilen tüp veya fitil.

Drainage (drenaj): Herhangi bir vücut boşluğunda ya da yarada toplanan sıvı, kan veya cerahatin yavaş yavaş boşalması veya boşaltılması.

Ductus (duktus): Kanal, boru.

Edema/ oedema (ödem): Deri altı dokularında aşırı sıvı toplanması.

Epithelium (epitelyum): Boşluğa bakan yüzeyi örten epitel doku.

Excision (eksizyon): Kesip çıkarma.

Exstrophy (ekstrofi): Ortası boşluk gösteren organın, doğuştan içinin dışarıya dönmüş oluşu.

Facies (fasyes-fasiyes): Yüz, çehre, dış yüzey.

Fascia (fasya): Kas ve iç organları saran veya bağlayan ve deri altında bir tabaka meydana getiren liflerden oluşmuş bağdoku, ak zar.

Fibroid (fibroid): Bağ dokusundan yapılı.

Fissura/ fissure (fissura/ fissür): Deri ya da mukoza üzerinde uzanan şerit şeklindeki çukurluk, çatlak.

Fistula (fistül): Boşluk gösteren iki organ ya da organ boşluğu ile vücut yüzeyi arasında, doğuştan veya herhangi bir etken sebebiyle sonradan oluşan patolojik geçit.

Hilus/ hilum (hilus/ hilum): İç organlarda damar ve sinirlerin girdiği oyuk kısım, göbek.

Indication (endikasyon): Bulgu, ölçüm. (Örneğin, laboratuvar bulguları).

Infection (enfeksiyon): Hastalık etkeni mikroorganizmaların (bakteri, virus, mantar vb.) vücuda girişi ve yayılışı.

Infectious (enfeksiyöz): Enfeksiyon yapan, bulaşıcı.

Lobe/ lobus (lob/ lobus): Bir organda, sınırları belli parçalardan her biri, bölüm.

Lobule/ lobulus (lobül/ lobulus): Bölümler içindeki küçük bölmeler, lobcuk.

Maling (maling): Kötü huylu, habis.

Meatus (meatus): Bir geçit ya da kanalın dışa açılan kısmı, kanal, yol, geçidin dış deliği.

Medulla (medulla): Organın iç katmanını oluşturan yumuşak doku, ilik, öz, iç katmanı.

Mucosa/ mucous membrane (mukoza/ muköz membran): Muköz zar

Mucus (mukus): Koyu kıvamlı, yapışkan salgı.

Multiple (multipl): Birden fazla unsurdan oluşan. Birden fazla organı etkileyen, değişik organlarda aynı anda oluşan.

Paralysis (paralizi): Felç, inme.

Paroxysmal (paroksizmal): Aniden beliren, şiddetli nöbetlerle kendini gösteren.

Partial (parsiyal): Tam olmayan, bütünü kapsamayan, kısmi.

Penetration (penetrasyon): Delme, delip içine girme.

Postural (postüral): Vücudun duruş şekliyle ilgili

Prominentia/ prominence (prominensiya/ prominens): Organ veya oluşun üzerinde dışa doğru kabartı ya da çıkıntı yapan kısım.

Pulmo (pulmo): Akciğer anlamında ön ek.

Radix (radiks): Kök.

Reabsorpsiyon (reabsorpsiyon): Geri emilim, geri emme-verme.

Regio/ region (regio/region-rejyon): Bölge, saha (Vücudun belli bir bölgesi).

Retro (retro): Geride, arkada kalan kısım.

Sarcoma (sarkom): Bağ dokusundan gelişen, kötü huylu tümör.

Septum (septum): Bölme (Bir boşluğu ya da organı, perde şeklinde ikiye ayıran ince duvar).

Serosa/ serous membrane (seroza/ seröz membran): Seröz zar.

Sinus (sinüs): Etrafı çevrili hava içeren boşluk, cerahatin dışarı aktığı geçit.

Spasm (spazm): Aniden gelişen, istem dışı kas kasılması.

Strain (sitrein): Zorlanma, yorulma.

Subtotal (subtotal): Tam olmayan.

Symptom (septom): Belirti.

Tuba (tuba): Tüp, boru.

Tunica (tunika): Organ ya da oluşum duvarını oluşturan katlardan her biri, tabaka.

Ventilation (ventilasyon): Havalanma.

Ventricle (ventrikül): Karıncık (Organ içindeki küçük boşluk).

Ventricular (ventriküler): Karıncık ile ilgili.

Vesica (vezika): Kese, torba.

3.5. İnsan Yapısına İlişkin Ortak Tanı Yöntemleri

CT-Computed Tomography/tomography (kompütüd tomografi/ tomografi): BT-Bilgisayarlı Tomografi. Röntgen (x) ışınları kullanılarak vücudun incelenen bölgesinin seri kesitler hâlinde radyolojik olarak görüntülenmesi.

Radiodiagnosis (radyodiyagnoz): X ışınları aracılığı ile film çekerek tanı koyma, röntgen (roentgen) ile teşhis.

Radiography/ roentgenography (radyografi / röntgenografi): Herhangi bir organın x ışınları aracılığı ile filminin alınması.

MR- Magnetic resonance imaging/ magnetic resonance (magnetik rezonans imajing/ magnetik rezonans): Magnetik dalgaları kullanarak vücudun incelenen bölgesinin seri kesitler halinde, radyolojik olarak görüntülenmesi.

Angiography (anjiyografi): Radyo opak madde enjeksiyonunu takiben vücut damarlarının röntgen filminin alınması (görüntülenmesi).

Scintigraphy/ scintiscanning (sintigrafi/ sintiskening): Ven yoluyla radyoizotop enjeksiyonunu takiben incelenen organ ya da dokuda gama ışını taneciklerini görüntüleme.

Endoscope (endoskop): Herhangi bir organ veya vücut boşluğuna muayene amacıyla sokulan ucu ışıklı alet.

Endoscopy (endoskopi): Boşluk gösteren organ içinin veya herhangi bir vücut boşluğunun endoskop aracılığı ile muayenesi.

Ultrasonography/ echography (ultrasonagrafi- ultrasonagrafi/ ekografi): Ultrasonik- ultrasonik dalgalar aracılığıyla iç organların ya da bir tümörün görüntüsünün elde edilmesi.

Cytologic (sitolojik): Hücrelerin mikroskopik muayenesi ile ilgili.

Macroscopy (makroskopi): Herhangi bir şeyin araca gerek kalmaksızın çıplak gözle muayenesi.

Microscopy (mikroskopi): Gözle görülemeyen cisimlerin mikroskop aracılığı ile büyütülerek incelenmesi.

Biopsy (biyopsi): Tanı amacıyla mikroskopik muayene için dokudan küçük bir parça alınması.

UYGULAMA FAALİYETİ

Aşağıdaki işlem basamaklarını tamamladığınızda, insan anatomisine ilişkin temel kavramları, ortak tanı yöntemlerini ve kısaltmaları kullanabileceksiniz.

İşlem Basamakları	Öneriler
➤ Anatominin genel bölümlerini ayırt ediniz.	➤ Anatominin genel bölümlerini dikkatli bir şekilde okuyup yazarak tekrar ediniz.
➤ İnsan yapısına ilişkin temel terimleri doğru telaffuz ediniz.	➤ İnsan yapısına ilişkin temel terimleri en az üç kez tekrarlayınız.
➤ İnsan yapısına ilişkin temel terimleri doğru yazınız.	➤ İnsan yapısına ilişkin temel terimleri, dikkatli bir şekilde çalışma kağıdına en az üç kez yazınız. ➤ Yazdıklarınızın doğruluğunu kontrol ediniz.
➤ Anatomik yön terimlerini doğru telaffuz ediniz.	➤ Anatomik yön terimlerini, telaffuz ediniz. ➤ Anatomik yönleri, arkadaşınızın üzerinde gösteriniz.
➤ Anatomik yön terimlerini doğru yazınız.	➤ Anatomik yön terimlerini, şekil üzerinde göstererek yazınız.
➤ Anatomik düzlemler ve eksenler ile ilgili terimleri doğru telaffuz ediniz.	➤ Anatomik düzlemler ve eksenlerle ilgili terimleri en az üç kez doğru olarak telaffuz ediniz. ➤ Telaffuz ederken kaydedip tekrar dinleyerek doğruluğunu kontrol ediniz.
➤ Anatomik düzlemler ve eksenler ile ilgili terimleri doğru yazınız.	➤ Anatomik düzlemler ve eksenlerle ilgili terimleri şema üzerinde gösteriniz.
➤ Anatomik bölgelere ilişkin terimleri doğru telaffuz ediniz.	➤ Anatomik bölgelere ilişkin terimleri en az üç kez telaffuz ediniz
➤ Anatomik bölgelere ilişkin terimleri doğru yazınız.	➤ Anatomik bölgelere ilişkin şekil çizerek üzerinde yazınız.

➤ Anatomik boşlukları ayırt ediniz.	➤ Anatomik boşlukları maket üzerinde gösteriniz.
➤ Anatomik isimlerin kısaltmalarını doğru telaffuz ediniz.	➤ Anatomik isimlerin kısaltmalarını tekrarlayarak en az üç kez telaffuz ediniz.
➤ Anatomik isimlerin kısaltmalarını doğru yazınız.	➤ Anatomik isimlerin kısaltmalarını bakmadan yazarak doğruluğunu kontrol ediniz.
➤ Anatomik bölgelerin kısaltmalarını doğru telaffuz ediniz.	➤ Anatomik bölgelerin kısaltmalarını ve açılımlarını en az üç kez telaffuz ediniz.
➤ Anatomik bölgelerin kısaltmalarını doğru yazınız.	➤ Anatomik bölgelerin kısaltmalarını ve açılımlarını çalışma kağıdınıza en az üç kez yazınız.
➤ Anatomik sıfatların kısaltmalarını doğru telaffuz ediniz.	➤ Anatomik sıfatların kısaltmalarını ve açılımlarını en az üç kez telaffuz ediniz.
➤ Anatomik sıfatların kısaltmalarını doğru yazınız.	➤ Anatomik sıfatların kısaltmalarını ve açılımlarını çalışma kağıdınıza en az üç kez yazınız.
➤ İnsan yapısına ilişkin ortak tıbbi terimleri doğru telaffuz ediniz.	➤ İnsan yapısına ilişkin ortak terimleri en az üç kez telaffuz ediniz.
➤ İnsan yapısına ilişkin ortak tıbbi terimleri doğru yazınız.	➤ İnsan yapısına ilişkin ortak terimleri en az üç kez yazınız.
➤ İnsan yapısına ilişkin ortak tanı yöntemlerini doğru telaffuz ediniz.	➤ İnsan yapısına ilişkin ortak tanı yöntemlerini en az üç kez telaffuz ediniz.
➤ İnsan yapısına ilişkin ortak tanı yöntemlerini doğru yazınız.	➤ İnsan yapısına ilişkin ortak tanı yöntemlerini en az üç kez yazınız.

ÖLÇME VE DEĞERLENDİRME

Aşağıdaki cümleleri dikkatlice okuyarak boş bırakılan yerlere doğru sözcüğü yazınız.

1. Vücudun ön yüzü ya da vücudun bir bölümünün ön yüzü anlamına gelen anatomik terim,.....dur.
2. Vücudu boyuna ön ve arka olarak ikiye bölen düzleme,
....., denir.
3. Göğüs bölgesi anlamına gelen latince terim,
..... dir.
4. Uyarıları alma ve iletme yeteneğine sahip hücrelerin oluşturduğu dokuya,
....., denir.
5. BOS.....nın kısaltmasıdır.
6., şekil bozukluğudur.
7., deri ya da mukoza üzerinde uzanan şerit şeklindeki çukurluk ya da çatlaktır.
8., bağ dokusundan gelişen kötü huylu tümördür.
9., radyo opak madde enjeksiyonunu takiben vücut damarlarının röntgen filminin alınması; görüntülenmesidir.
10., herhangi bir şeyin araca gerek kalmaksızın çıplak gözle muayenesidir.

DEĞERLENDİRME

Cevaplarınızı cevap anahtarıyla karşılaştırınız. Yanlış cevap verdiğiniz ya da cevap verirken tereddüt ettiğiniz sorularla ilgili konuları faaliyete geri dönerek tekrarlayınız. Cevaplarınızın tümü doğru ise “Modül Değerlendirme”ye geçiniz.

MODÜL DEĞERLENDİRME

Aşağıdaki soruları dikkatlice okuyarak doğru seçeneği işaretleyiniz.

- Aşağıdaki tekil terimleri çoğul yapınız.
A) Costa
B) Canalis.....
C) Apex.....
D) Humerus.....
E) Ganglion.....
- Aşağıdaki terimlerin okunuş biçimlerini yazınız.
A) Colitis.....
B) Cilia.....
C) Gut.....
D) Genital.....
E) Hypoxia.....
- Aşağıdaki ön ekleri uygun köklerle tamamlayınız.
A) Circum.....
B) Peri.....
C) Retro.....
D) Trans.....
E) Anti.....
- Aşağıdaki anatomik terimlerden hangisi enine anlamına gelmektedir?
A) Intermedius
B) Transversus
C) Internus
D) Basalis
E) Anterior
- Vücudu sağ ve sol olarak ikiye ayıran düzlem hangisidir?
A) Frontal Düzlem
B) Sagittal Düzlem
C) Horizontal Düzlem
D) Transvers Düzlem
E) Coronal Düzlem
- Hangisi dolaşım sistemi anlamına gelmektedir?
A) Systema Locomotorium
B) Systema Respiratorium
C) Systema Vasorum
D) Systema Endocrina
E) Systema Nervorum

7. Aşağıdakilerden hangisi, mide bölgesi anlamına gelmektedir?
A) Regio Epigastrica
B) Regio Umbilicalis
C) Regio Mammalis
D) Regio Carpi
E) Regio Axillaris
8. Vücudun dış yüzü ve iç organların boşluğa bakan iç yüzünde bulunan doku hangisidir?
A) Kas Doku
B) Destek Doku
C) Epitel Doku
D) Sinir Doku
E) Yağ Dokusu
9. Aşağıdakilerden hangisi, 'dolaşımdaki kan hücreleri' anlamına gelen kısaltmadır?
A) ATP
B) EEG
C) BMR
D) CBC
E) GFR
10. Sonuna geldiği köke anlamsız ve aşırı korku, ürkeklik anlamı kazandıran son ek aşağıdakilerden hangisidir?
A) –algia
B) –itis
C) –logy
D) –pathy
E) –phobia
11. Aşağıdakilerden hangisi, hastalık etkeni mikroorganizmaların (bakteri, virüs, mantar vb.) vücuda girişi ve yayılışını ifade eder?
A) Acute (akut)
B) Edema/ oedema (ödem)
C) Maling (maling)
D) Infection (enfeksiyon)
E) Indication (endikasyon)
12. Aşağıdakilerden hangisi, tanı amacıyla mikroskopik muayene için dokudan küçük bir parça alınmasını ifade eden tıbbi terimdir?
A) Biopsy (biyopsi)
B) Macroscopy (makroskopi)
C) Scintigraphy/ scintiscanning (sintigrafi/ sintiskening)
D) Magnetic resonance (magnetik rezonans)
E) Radiodiagnosis (radyodiyagnoz)

Aşağıdaki cümlelerin başında boş bırakılan parantezlere, cümlelerde verilen bilgiler doğru ise D, yanlış ise Y yazınız.

13. () Dejenerasyon sözcüğü 'de' ön ekini almıştır.
14. () Postoperatif sözcüğünün kökü 'post'tur.
15. () Glandula sözcüğün çoğul hâlidir.
16. () Costa sözcüğü "Kosta" diye telaffuz edilmektedir.
17. () Humeri sözcüğü 'humerusun' tekil hâlidir.
18. () Excision (eksizyon) kesip çıkarma anlamındadır.

DEĞERLENDİRME

Cevaplarınızı cevap anahtarıyla karşılaştırınız. Yanlış cevap verdiğiniz ya da cevap verirken tereddüt ettiğiniz sorularla ilgili konuları faaliyete geri dönerek tekrarlayınız. Cevaplarınızın tümü doğru ise bir sonraki modüle geçmek için öğretmeninize başvurunuz.

CEVAP ANAHTARLARI

ÖĞRENME FAALİYETİ 1'İN CEVAP ANAHTARI

1	Kök
2	a, o, u
3	'f'
4	Costae
5	Carpus

ÖĞRENME FAALİYETİ 2'NİN CEVAP ANAHTARI

1	Hypoglycemia
2	Ad – adduction
3	İri hacimli eritrosit
4	Extra /endo
5	Anti
6	Emia
7	Tümör
8	Sinirsel hastalık
9	Laryngospasm
10	Bademciklerin ameliyatla alınması

ÖĞRENME FAALİYETİ 3'ÜN CEVAP ANAHTARI

1	Anterior
2	Frontal Düzlem
3	Regio Thoraxis
4	Sinir Doku
5	Beyin Omurilik Sıvısı
6	Deformity (deformite)
7	Fissura/ fissure (fissura/ fissür)
8	Sarcoma (sarkom)
9	Angiography (anjyografi)
10	Macroscopy (makroskopi)

MODÜL DEĞERLENDİRMENİN CEVAP ANAHTARI

1	A) Costae B) Canales C) Apices D) Humeri E) Ganglia
2	A) Kolit B) Siliya C) Gut D) Jenital E) Hipoksi
3	A) Circumduction B) Perinephric C) Retrosternal D) Transfusion E) Antipyretic
4	B
5	B
6	C
7	A
8	C
9	D
10	E
11	D
12	A
13	Doğru
14	Yanlış
15	Yanlış
16	Doğru
17	Yanlış
18	Doğru

KAYNAKÇA

- ARTUKOĞLU M. Adil, Aslan KAPLAN, Ali YIMAZ, **Tıbbi Terminoloji** Denge Matbaacılık, İkinci Baskı, Ankara, 2004.
- HATİBOĞLU M.Tahir, **Anatomi ve Fizyoloji**, Hatipoğlu Yayınları, 13. Baskı, Ankara, 2001.
- HATIPOĞLU M. Tahir, Sebahat EKİNCİ, **Tıbbi Terminoloji**, Hatipoğlu Yayınları, Birinci Baskı Ankara, 2002.
- KANDEMİR Veysel, **Anatomi**, MEB Devlet Kitapları, Birinci Baskı, Ankara-2006.
- KARADAVUT Semra, Seher AHRAZ, **Hastalıklar Bilgisi**, MEB Devlet Kitapları, İkinci Baskı, Ankara, 2008.
- KOCATÜRK Utkan, **Tıp Terimleri El Sözlüğü**, Ankara Üniversitesi Basımevi, Ankara, 1994.
- ÖZDAŞÇI Ş.Abdullah, Erol YATAĞAN, **Tıbbi Terminoloji**, MEB Devlet Kitapları, İkinci Baskı, Ada Matbaacılık Ltd. Şti. Ankara, 2007.
- SOMYÜREK H. İbrahim, **İlk Yardım**, Palme Yayınları 209, Ankara, 2002.
- www.fenokulu.net/hücre/121.jpg (31.10.2008/14.00)
- Anatomi.uludag.edu.tr/anatomiye%20giris%20ve%20temel%20kavramlar.doc
Hazırlayan: Prof. Dr. N. Şimşek CANKUR (26.06.2009/13.00)